

RUTIN Humerusfraktur - proximala.ORT

Innehållsansvarig: Peter Söderman, Överläkare, Läkare ortopedi (pets04)

Godkänd av: Anna Nilsson, Verksamhetschef, Verksamhetsgemensamt (annni155)

Denna rutin gäller för: Verksamhet Ortopedi

Denna rutin gäller för

Läkare Ortopedi SU

Syfte

Att uppnå en samordnad behandling av proximala humerusfrakturer inom Ortopeden med högsta möjliga kvalitet.

Ansvar

Sektionschef trauma. Verksamhetschefen ansvarar för att de rutiner och riktlinjer som verksamheten kräver finns tillgängliga och att verksamheten arbetar enligt SOSFS 2011:9.

Bakgrund

Proximala humerusfrakturer är en vanligt förekommande skada (6 % av alla frakturer) där 60 % av skadorna drabbar de som är över pensionsåldern. De flesta proximala humerusfrakturerna behandlas idag konservativt (75 %). För de skador som ska opereras ger litteraturen en inte helt samstämmig bild för val av metod. Metoderna för operation styrs av framför allt frakturutseende men även av t.ex. ålder, comorbiditet mm. Det vanligaste systemet för att klassificera frakturerna är Neer systemet men AO:s klassifikation är också vanlig vid t.ex. forskning och AO system används även i Frakturregistret. Det är därför lämpligt att känna till dessa båda system (se nedan).

Axelledens anatomi tas inte i detalj upp här men det är viktigt att känna till t.ex. n axillaris utbredningsområde, a circumflexa ant och dorsalis, rotatorcuffen och skelettets olika delar samt biomekaniken.

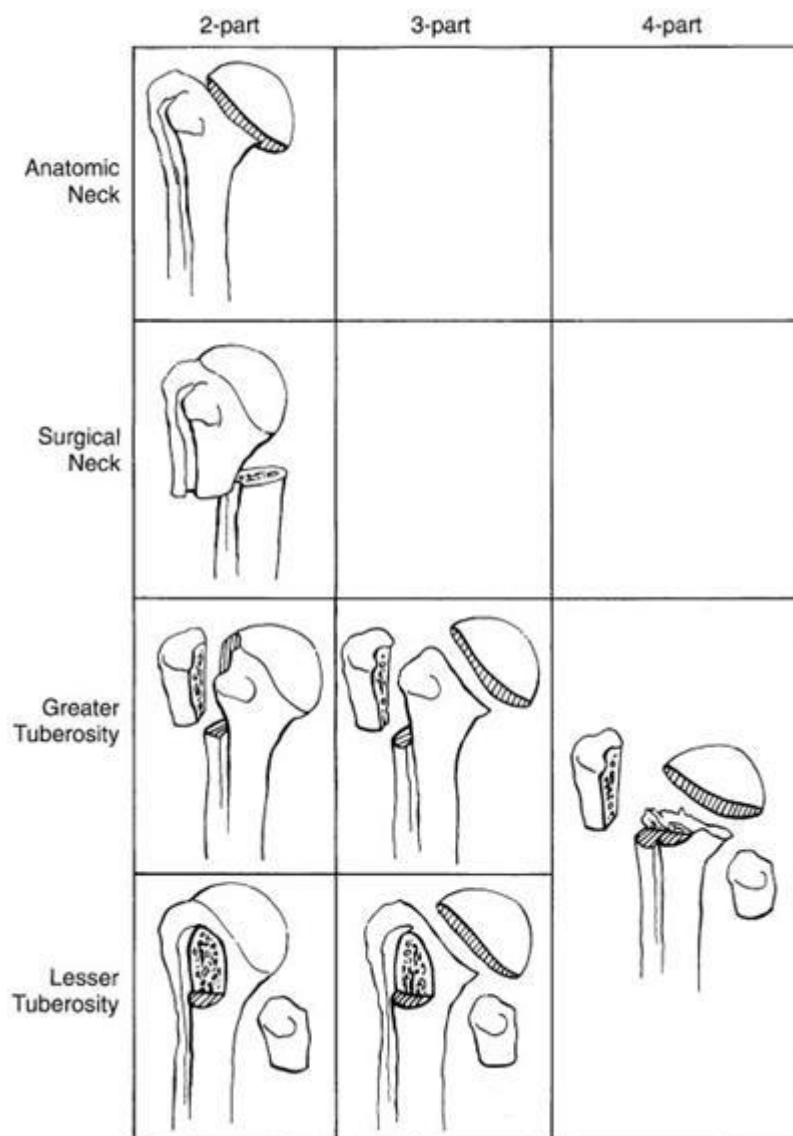
Arbetsbeskrivning

Klassifikation

Neers klassifikation bygger på humerus fyra proximala huvuddelar (skaft, caput, tub maj och minor). Frakturerna delas upp i

1. collum anatomicum fraktur
2. collum chirurgicum fraktur
3. tuberculum major fraktur
4. tuberculum minor fraktur

Enligt Neer består frakturerna av 1-4 parts frakturer beroende på vilka av ovanstående strukturer som är påverkade. En felställning på över en centimeter eller 45 graders vinkel gör att skadan räknas som dislocerad. Observera att enligt nya studier så är det dock inte dislokationsgrader som styr hur t.ex. cirkulationen påverkas.

Displaced Fractures**AO klassifikation**

AO konsortiets klassifikation är mer detaljerad än Neers klassifikation och används i Frakturregistret varför den är viktig att känna till även om båda klassifikationerna är användbara för att bestämma typ av behandling. Proximala humerusfrakturer tillhör gruppen 11 med följande undergrupper:

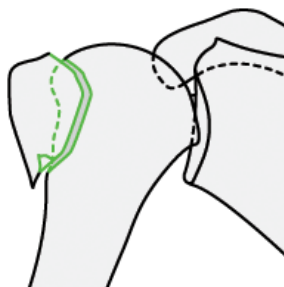
Typ A Extraartikulär tvåfragments fraktur

A1 Tuberculum majus

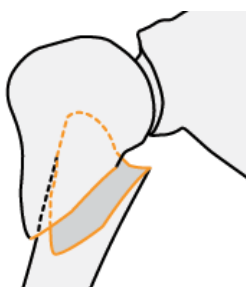
A2 Inkilad extraartikulär tvåfragments fraktur

A3 Dislocerad extraartikulär tvåfragments fraktur

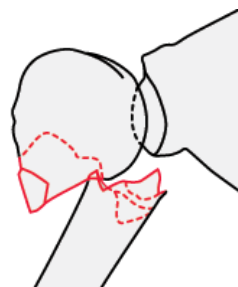
Obs att det kan vara flera fragment på samma ställe men i huvudsak två större fragment.

RUTIN Humerusfraktur - proximala.ORT

A1



A2



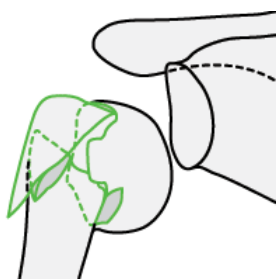
A3

Typ B Extraartikulär flerfragmenstfraktur

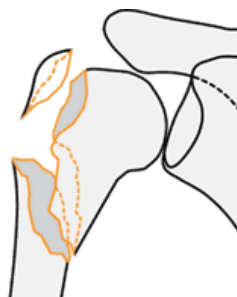B1 Inkilad extraartikulär flerfragments fraktur

B2 Dislocerad extraartikulär flerfragments fraktur

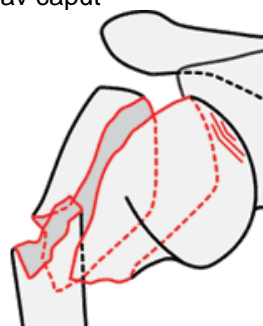
B3 Dislocerad extraartikulär flerfragments fraktur med luxation av caput



B1



B2



B3

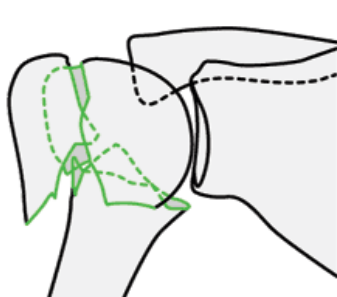
Typ C Intraartikulär fraktur

d.v.s. med påverkan i och medialt om collum anatomicum

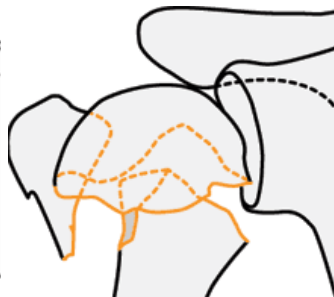
C1 Intraartikulär fraktur med liten dislokation

C2 Intraartikulär fraktur med stor dislokation

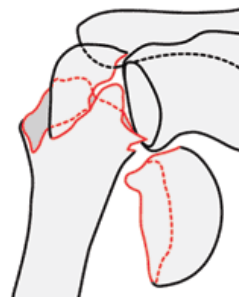
C3 Intraartikulär fraktur med samtidig luxation av caput



C1



C2



C3

Behandling

Konservativ behandling

Huvuddelen av proximala humerusfrakturer behandlas konservativt då de har en liten felställning (framför allt A1, B1). Pat får ett collum chirurgicum förband som tas av i samband med återbesök efter två veckor då skadan kontroll röntgas. Vid detta tillfälle skall frakturen vara stabiliserad av begynnande läkning för obelastad rörelseträning skall påbörjas. Pat ska undvika kraftig abduktion och rotation en månad samt få remiss till sjukgymnast. Normal läkningstid är två-tre månader men det kan ta upp till ett år att få upp rörligheten

RUTIN Humerusfraktur - proximala.ORT

Kirurgisk behandling

Patientrelaterade faktorer är viktiga som t.ex. hög ålder med låga krav på god funktion, comorbiditet mm. En indikation för operation är flera samtidiga skador. Nedan följer indikationer för operation med hänsyn till frakturutseende:

1. Felställningar på över 5-10 mm (tuberkulum maj och minor, A1).
Behandlas med osteosutur plus ev skruv fixation plus ev platt fixation tex T-platta.
2. Collum chirurgicum frakturer med en halv benbredds felställning eller över 45 graders vinkelfelställning i frontalplan eller sagittalt (A3).
Behandlas med kort märgspik.
3. Tre- och fyra-fragmentsfrakturer (B2-3)
Behandlas med philosplatta vid bra benkvalitet (oftast ålder under 75 år). Om det inte går att reponera anatomiskt eller vid dålig benkvalitet övervägs protes.
4. Dislocerade collum anatomicum frakturer (C2-3).
Behandlas enligt punkt 3.
5. Valgus impaction frakturer (B2, C2 där caput roterat utåt).
Hos aktiva patienter *behandlas* dessa med fördel kirurgiskt för att återställa de mekaniska axlarna för rotatorcuffen. En kombination av skruv fixation och osteosuturer används eventuellt med plattfixation.

Målsättningen med operationen är en stabil fixation som tillåter omedelbar fri mobilisering dock utan tung belastning 1-2 månader.

Typ A frakturer opereras via kort lat incision ovan n axilaris.

Typ B och C frakturer som kräver osteosyntes opereras med fördel via lateralt snitt med två fönster ovan och nedan n axilaris (enl Gardner) med tanke på blodförsörjningen av caput. Behöver inte vara fönster i huden men däremot i deltoideusmuskeln. Vid proteskirurgi används deltopectoral approach.

Uppföljning och utvärdering

Anders Jönsson, Sektionschef

Medvetet avsteg från medicinsk vådrutin dokumenteras i Melior. Avvikelse från rutin hanteras i MedControl Pro.

Kunskapsöversikt

Referenser enligt Vancouversystemet, http://www.nlm.nih.gov/bsd/uniform_requirements.html

- 1 Fjalstad T. Health and cost consequences of surgical versus conservative treatment for a comminuted proximal humeral fracture in elderly patients. Injury 2010.
- 2 Ekelund A. Behandling av proximala humerusfrakturer. Ortopediskt magasin 4/2010
3. Immediate mobilization compared with conventional immobilization for the impacted nonoperatively treated proximal humeral fracture. JBJS 2007.
4. Handoll HHG, Ollivere BJ. Interventions for treating proximal humeral fractures in adults. Cochrane Database of Systematic Reviews 2010, Issue 12. Art. No.: CD000434. DOI: 10.1002/14651858.CD000434.pub2
5. www.aofoundation.org AO surgery reference proximal humerus fractures.
6. Zhu Y. Locking intramedullary nails and locking plates in the treatment of two-part proximal humeral surgical neck fractures: a prospective randomized trial with a minimum of three years of

Doknr. i Barium 26387	Giltigt fr.o.m 2020-06-29	Version 4
--------------------------	------------------------------	--------------

RUTIN Humerusfraktur - proximala.ORT

follow-up. JBJS Jan 2011.

7. Young SW. Comparison of functional outcomes of reverse shoulder arthroplasty versus hemiarthroplasty in the primary treatment of acute proximal humerus fracture. ANZ J Surgery 2010

8. Lu Y. Complications of the locking plate for displaced proximal humeral fractures. Chin med J 2010

9. Thanasas C Treatment of proximal humerus fractures with locking plates: A systematic review. J Shoulder Elbow Surg (2009) 18, 837-844

10 Solberg Locked Plating of 3- and 4-Part Proximal Humerus Fractures in Older Patients: The Effect of Initial Fracture Pattern on Outcome J Orthopedic trauma feb 2009

11. Gardner M J. Vascular implication of minimally invasive plating of proximal humerus fractures. J Orthop Trauma vol 20, nr 9, oct 2006.

12. Wu, Chin-Hsien. Locked plating of proximal humeral fractures: Differences between the deltopectoral and deltoid-splitting approaches. J Trauma. Vol 71(5), Nov 2011. pp 1364-1370.

Studiekvalitet och Evidensgradering

Använd mallar för artikelgranskning och evidensgradera enligt GRADE. Se länk, <http://www.sahlgrenska.se/sv/SU/Forskning/HTA-centrum/Hogerkolumn/Hjalpmedel-vid-granskning/>

Granskare

Carl Ekholm, Carl Zetterberg.

Spridningslista

Intranätet Ortopedi SU under medicinska rutiner Traumateamet samt till läkarna Ortopedi SU.